Lane Medical Library

STANFORD UNIVERSITY
15 MAR 1939
LIBRARY

Aus dem Pathologischen Institut der Universität Heidelberg.
Vorstand: Prof. Dr. A. Schmincke.

Über Kiefernekrosen, insbesondere über eine geheilte Kiefernekrose bei einem Fall von leukämischer Lymphadenose.

Zahnärztliche
Inaugural-Dissertation

zur

Erlangung der Doktorwürde

der

Hohen Medizinischen Fakultät

der

Ruprecht-Karls-Universität Heidelberg

vorgelegt von

Hugo Löffler
Zahnarzt,
Harthausen (Pfalz).

1937
Buchdruckerei Richard Mayr, Würzburg

Gedruckt mit Genehmigung der medizinischen Fakultät
der Universität Heidelberg

Referent:
Prof. Dr. A. Schmincke

Dekan:
Prof. Dr. H. Runge

1937.

Es ist Allgemeingut der ärztlichen Anschauung geworden, daß der Zahn oder besser gesagt das Zahnsystem, als ein besonderes Organ und als solches wie jedes andere Organ als körpergebunden anzusehen ist. Erkrankungen am Zahnsystem — zu diesem kann man auch den Kieferknochen rechnen, denn zum Organum dentale gehört nicht nur Zement und Wurzelhaut sondern auch der Alveolarknochen, der ohne deutliche Abgrenzung in den Kieferknochen übergeht, von dem er ein Teil darstellt — können zu Erkrankungen in der Umgebung des Zahnorgans oder zu Allgemeinerkrankungen führen. Umgekehrt können auch Allgemeinerkrankungen am Zahnsystem Erscheinungen machen. Diese Zusammenhänge sind besonders deutlich bei den Kiefernekrosen, die im folgenden näher behandelt werden sollen.

Bei den Kiefernekrosen kann man zunächst nach ihrer Entstehungsart 1. odontogene und 2. haematogene (meistens bei Allgemeinerkrankungen vorkommende) unterscheiden. Die Kiefernekrosen bei Allgemeinerkrankungen können aber, wie wir später sehen, auch lokal von der Umgebung fortgeleitet entstehen. Nach ihren Ursachen kann man die Kiefernekrosen weiter einteilen in bakterielle, aktinische, mechanische, chemische und toxische.

Die häufigsten Kiefernekrosen weisen auf einen lokalen, odontogenen Ursprung hin und sind umschriebener Natur. Eine ideale Eingangspforte für Mikroorganismen in den Kiefer stellt ja ein von Caries befallener Zahn dar; bald ist die Pulpa infiziert, und auch bald die Infektion über das Foramen apicale hinaus vorgedrungen. Wohl wird sehr oft durch Granulombildung dem Weiterschreiten der Keime Einhalt geboten, aber diese Zurückhaltung ist nur zeitlich begrenzt und es kann beim Hinzutreten weiterer äußerer Schädlichkeiten wie Erkältung, Verstopfung des Pulpenkavums und dgl. erneut zum Aufflackern der Entzündung kommen. Das Eindringen von Eiterbakterien in den Kiefer wird dann noch durch die bei der Granulombildung eingetretene Eröffnung der Markräume des Kieferknochens begünstigt und es kann zu Entzündungsprozessen am Kieferknochen selbst kommen: zur eitrigen Ostitis und Osteomyelitis. Durch diese eitrige Entzündung des Knochengewebes werden die Havers'schen Kanäle erweitert; die Infektion breitet sich aus, führt zur Einschmelzung von Knochensubstanz über größere Strecken, wodurch dann ein mit Eiter und Knochentrümmern gefüllter „Knochenabszeß" entsteht.

Bricht nun dieser Eiter durch die Kompakta des Kiefers nach außen durch, so kann es unter den Bildern einer Periostitis, eines subperiostalen und submukösen Abszesses evtl. zu einer Parulis oder zur Entstehung einer Fistel kommen. Bei diesen odontogenen Kiefernekrosen tritt eine Sequesterbildung jedoch fast nie ein, nur „krümeliger Knochenbrei" (Borchers) kann seinen Weg durch die Fistel finden. Die Defektbildung ist dabei auch nicht groß. Es kann dagegen bei einem länger bestehenden subperiostalen Abszeß durch den dauernden Eiterdruck zu einer größeren Einschmelzung des Knochens kommen, bes. am Oberkiefer (s. die Abbildungen von marzerierten Oberkiefern bei Perthes-Borchers und Preiswerk).

Greift die eitrige Entzündung auf die Markräume und das Knochenmark in größerer Ausdehnung über, so entsteht, wie gesagt, eine eitrige Osteomyelitis.

Die Vorbedingungen zum Entstehen einer Osteomyelitis sind meistens gegeben durch freiwilligen (z. B. durch eine Füllung, also zahnärztl. gesetzten) oder unfreiwilligen (durch Obstkerne oder dgl. bedingten) Verschluß eines wurzelkranken Zahnes und zwar derart, daß das unter Verschluß sich ansammelnde Fäulnismaterial durch Eigendruck in den Kieferknochen hineingepreßt wird (Borchers). Das Knochenmark wird dabei eitrig infiltriert; dieser Prozeß kann jedoch in einigen Fällen bald durch Bildung von Granulationsgewebe zum Stillstand gebracht werden, aber auch durch Einbruch in den canalis mandibularis zu größerer Ausdehnung gelangen. Es kann zu kleineren oder auch größeren Sequesterbildungen, sogar bis zur Totalnekrose der Kiefer kommen. Überaus zahlreiche derartige Fälle sind in der Literatur mitgeteilt worden. So beobachtete z. B. Perthes einen haselnußgroßen und einen 1,5 : 3 cm großen Sequester im Unterkieferknochen. Wustrow sah eine Nekrose des ganzen rechten Unterkieferknochens mit Bildung einer großen Anzahl größerer und kleinerer Sequester. W. Meyer beschrieb eine Totalnekrose des ganzen Unterkiefers.

Mayrhofer berichtet über eine partielle Oberkiefernekrose mit Durchbruch nach dem Augenlide und in die Nasenhöhle.

Es ist eine allgemein bekannte Erscheinung, daß Unterkiefernekrosen viel häufiger und ausgedehnter sind als Oberkiefernekrosen. Das ist verschieden erklärt worden: Toprower und Ryffel sehen den Grund darin, daß die art. alveolaris inf. praktisch eine Endarterie darstellt und daß durch deren Thrombosierung größere Bezirke aus der Ernährung ausgeschaltet werden, die dann leicht der Nekrose anheimfallen. Schönbauer hebt hervor, daß das rote Knochenmark bei Abschluß des Knochenwachstums im Oberkiefer schneller verschwinde als im Unterkiefer.

Meszaros sucht die Erklärung in der verschiedenen Struktur des Oberkiefers und Unterkiefers; der Oberkiefer zeige die Eigenschaften eines platten Knochens, der Unterkiefer dagegen die eines Röhrenknochens mit der diesen Knochen anatomisch eigentümlichen Disposition zu fortschreitender Entzündung.

Kiefernekrosen sind auch möglich durch fortgeleitete Entzündungsprozesse bei Verletzung der bedeckenden Weichteile. So beschreibt Finsterwalder einen Fall, bei dem durch eine zerbrochene Metalloberkieferprothese eine starke Weichteilverletzung auftrat, die unter schweren Krankheitserscheinungen zur Sequesterbildung führte. Meszaros sah eine schwere Osteomyelitis durch ein im Zahnfleisch steckengebliebenes Stück eines Zahnstochers hervorgerufen.

Zu erwähnen ist hier auch die „sequestrierende Zahnkeimentzündung" bei Säuglingen, die — wenn man von den haematogenen Formen derselben absieht — meistens durch Schleimhautverletzungen bei gleichzeitiger Mastitis der Mutter entsteht (Kubik).

Hier sind auch die Formen anzuführen, die im Gefolge von Weichteilentzündung bei erschwertem Durchbruch der Weisheitszähne beobachtet werden können. Es kommt dabei im Zahnsäckchen zur Infektion, die dann weiter zu Schleimhautentzündung, Periostitis, Ostitis und Osteomyelitis, mit zum Teil ausgedehnter Sequestrierung führen kann (Borchers, Preiswerk, Waßmund).

Ferner ist zu erwähnen, daß Kinnfurunkel durch Fortleiten der Infektion in den Bindegewebs- und Lymphspalten zu Kiefernekrosen führen können. Ein Fall sei hier auch angeführt, bei dem nach (unter Lokalanästhesie vorgenommener) Tonsillektomie eine Osteomyelitis der Mandibula mit großer Sequesterabstoßung am Kieferwinkel sich entwickelte.

In neuerer Zeit sind Fälle von Kiefernekrosen nach Schleimhautschnitten, bes. nach Gingivektomie mittels chirurg. Diathermie mitgeteilt worden (Immenkamp). So berichtet Schmitt über einen Fall, bei dem nach Diathermiebehandlung einer Pulpengangrän Sequesterbildung des Alveolarknochens auftrat.

Kiefernekrosen können ferner nach Zahnextraktionen, wenn dabei Knochenstücke aus ihrem Ernährungsbezirk losgerissen werden und so der Abstoßung anheimfallen, auftreten (Preiswerk, Tritschler). Die osteomyelitischen Prozesse nach Extraktionen sind jedoch zum Teil mit Vorbehalt zu verwerten, denn oft bestand schon vor der Extraktion eine Knocheninfektion, die die Indikation zur Extraktion gegeben hat.

Daß nach Kieferfrakturen Nekrosen entstehen können, ist leicht erklärlich. Durch die häufig dabei bestehenden Weichteilverletzungen ist eine gute Infektionsmöglichkeit des Knochens geboten, die noch durch vorhandene Blutergüsse begünstigt wird. Nach komplizierten Splitterfrakturen durch Geschoßwirkung sind Nekrosen meistens unausbleiblich.

Diesen traumatischen Knochennekrosen können auch die Drucknekrosen eingereiht werden, die durch Saugansätze von Oberkieferprothesen hervorgerufen werden können. Entsprechende Fälle wurden von Erb, Borchers, Herrmann und Axhausen mitgeteilt, bei denen es zu Gaumenperforationen gekommen war. Axhausen beschreibt einen Fall, bei dem an der Prothese zwei Saugansätze vorhanden waren und der Gaumen dann auch zwei Perforationen aufwies. Über ein Übergreifen der Nekrose auf den Vomer mit Abstoßung desselben berichtet Herrmann.

Kleine zahnprothetische Arbeiten, wie Stiftzähne und Kronen können auch Kiefernekrosen bedingen. So sahen Preiswerk und Peckert in der Nähe von stiftzahntragenden Wurzeln sich kleinere Sequester lösen. Eine Eigenbeobachtung von Dr. Tesseraux zeigte ein Jahr nach Aufsetzen einer Goldkrone im Interdentalraum eine kleine Sequesterbildung mit beginnender Spontanabstoßung.

Die durch Geschwülste und Zysten bedingten Kiefernekrosen müssen gleichfalls zu den traumatischen gerechnet werden.

Unter den chemisch bedingten Kiefernekrosen sind die durch die zur Pulpenabtötung benutzten Arsenpräparate die bekanntesten. Arsen ist ein schweres Protoplasmagift und ruft durch seine eiweißfällende Wirkung Nekrose hervor. Besonders bei zu langer Einwirkung kann es zum Übergreifen der Nekrose auf die weitere Umgebung und damit auch zu ausgedehnter Sequestrierung des Knochens kommen. So beobachtete Smelhaus eine schwere Unterkiefernekrose mit Spontanfraktur des Kiefers.

Zu den chemisch bedingten Nekrosen können dann noch die gerechnet werden, die nach Injektion von zur Anästhesie verwendeten Nebennierenpräparaten auftreten. Es kommt dabei primär zu Zirkulationsstörungen, die dann zu Schleimhaut- und auch Kiefernekrosen führen können (Preiswerk). Zu nennen sind hier auch die von Borchers zitierten Fälle, bei denen durch irrtümliche Injektion von Formalinlösung, Salzsäure, Karbolsäure, Phenolkampfer oder dgl. ausgedehnte Nekrosen eintraten. Jodtinktur ergab in einem Falle von Lux durch Ätzwirkung eine Alveolarnekrose (zit. nach Borchers).

Bezüglich der durch Strahlenwirkung hervorgerufenen Kiefernekrosen ist zu sagen, daß bes. bei Röntgenschädigungen schwerste

Bilder von Nekrosen beobachtet werden können. Perthes sah ¼ Jahr nach der letzten Röntgenbestrahlung eines operativ entfernten Unterkieferkarzinoms und im Anschluß an zwei Zahnextraktionen der linken Unterkieferhälfte deren vollständige Sequestrierung und zwei Jahre später auch eine Sequestrierung der rechten Hälfte. Nach Ryffel tritt bei den Röntgenschädigungen zunächst eine klinisch nicht auffällige aseptische Nekrose des Unterkieferknochens (am Oberkiefer wurde bisher noch keine Nekrose beobachtet) auf, die keine Regenerationserscheinungen, keine periostale Kallusbildung, aber auch keine Sequesterbildung mit Demarkationszonen usw. zeigt, sondern die im reaktionslosen Absterben des Knochens besteht. Ursache hierfür sind in erster Linie Gefäßschädigungen, die mikroskopisch in hyaliner Verquellung und rundzelliger Infiltration der Gefäßwände bestehen. So kommt es zur Lichtungsverlegung des Gefäßes. Auch ist eine direkte Knochenschädigung anzunehmen, die im Verlust seiner Regenerationsfähigkeit besteht. Klinische Erscheinungen treten erst dann auf, wenn durch Infektion eine chronisch-sequestrierende Osteomyelitis sich entwickelt. Solche Infektionen können besonders nach Zahnextraktionen auftreten (Jüngling, Contard, Borchers). In einem Fall von Ryffel konnten dabei Aktinomykosedrusen gefunden werden. Ein anderer von Ryffel erwähnter Fall ist dadurch beachtlich, daß sich der Verlauf über zehn Jahre hinzog und zum ausgesprochenen Vogelgesicht führte.

Besonders im amerikanischen Schrifttum sind Fälle von schweren Kiefernekrosen, die auf Radiumeinwirkung zurückgeführt werden, mitgeteilt worden. Zimmer beschreibt einen Fall einer schweren Unterkiefernekrose, die sieben Jahre nach der Beschäftigung mit einer radiumhaltigen Leuchtfarbe (Zinksulfat, Radiummesothorium und Radiothorium) auftrat. Sogar Totalnekrosen wurden beobachtet (Borchers).

In diesem Zusammenhang sei eine (ohne Namensnennung des Verfassers in der Münch. Med. Wschr. 1932 Nr. 20) gemachte Mitteilung angeführt, nach der ein amerikanischer Großindustrieller sich einer Trinkkur mit „Radithor", einem radiumhaltigen Wasser, unterzog und dabei innerhalb von zwei Jahren 1400 Flaschen trank. Er erkrankte im Anschluß daran unter den Erscheinungen einer schweren Stomatitis, Zahnausfall und Kiefernekrose. Der Tod trat infolge Sepsis mit Gehirnabszeß ein.

Nach kombinierter Radium- und Röntgenbestrahlung sah auch Borchers in einem Falle ausgedehnte Kieferknochensequestrierung eintreten.

Ein anderer radioaktiver Körper, Thorium X, kann ebenfalls zur Kiefernekrose führen, wie dies zwei Fälle von Ruppe und Lebourg zeigen.

Unter den bei Allgemeinerkrankungen beobachteten Kiefernekrosen ist in erster Linie die haematogene Osteomyelitis zu nennen, die vorwiegend im jugendlichen Alter vorkommt und auch die Kiefer befallen kann.

Perthes führt die haematogene Kieferosteomyelitis auf Bakterienembolien in den überaus feinen Kapillaren der Zahnkeimpulpa zurück.

Methés sieht in der kleinen Oberkieferhöhle mit einem engen und langen Ausführungsgang die Ursache für die Tatsache, daß bei kleinen Kindern der Oberkiefer viel häufiger der Sitz osteomyelitischer Prozesse ist als der Unterkiefer. So kann bei Entzündungen leicht ein Empyem die Folge sein, das dann den Knochen sekundär erkranken läßt.

Eine haematogene Osteomyelitis mit Sequesterbildung wurde beobachtet bei Furunkulose, chronischen Ekzemen, Blinddarmentzündung und bes. nach Infektionskrankheiten (Borchers). So traten Kiefernekrosen bei Scharlach, Masern, Pocken, Röteln, Cholera, Pneumonie, Diphtherie, Influenza, Flecktyphus, Abdominaltyphus auf. Im Falle Perthes führte bei Abdominaltyphus eine Stomatitis über eine Noma zur Kiefernekrose. Landsberger konnte im Anschluß an eine Malaria am Oberkiefer symmetrische Sequestrierung der Alveolarfortsätze beobachten.

Partsch macht für die Entstehung der Kiefernekrosen bei Infektionskrankheiten eine bestehende Stomatitis verantwortlich, die bei dem durch die Krankheit geschwächten Körper auf den Kieferknochen übergreifen und zur Nekrose führen kann.

Borchers dagegen redet einer haematogenen Entstehung das Wort, da Fälle von Nekrosen ohne vorausgegangene Schleimhautaffektion oder aber mit gleichzeitiger Lokalisation an anderen Röhrenknochen gar nicht so selten sind.

Bei der Tuberkulose kann auf drei Wegen eine Kiefernekrose sich entwickeln und zwar: 1. von tuberkulösen Mundschleimhaut- oder Zahnfleischgeschwüren aus, 2. bei tuberkulöser Infektion durch cariöse Zähne hindurch und 3. haematogen durch im Blut kreisende Tuberkelbazillen.

Daß die Syphilis durch gummöse Prozesse zu schwersten Knochenzerstörungen führen kann, ist zu bekannt, als daß ich hierauf näher einzugehen brauche. Am bekanntesten sind dabei die Zerstörungen des harten Gaumens, jedoch kommen auch sowohl am Ober- wie am Unterkiefer recht erhebliche Nekrosen vor (Borchers).

Bei der Syphilis hereditaria tarda kann es auch durch Infektion vom Zahnsystem aus zur Osteomyelitis mit Abstoßung von Sequestern und Spontanfraktur kommen, wie Pacaud und Bergeret in einem Falle zeigten.

Die Tabes dorsalis kann zu Zahnausfall, Atrophie der Alveolarfortsätze und Zahnfleischulzerationen und so zu Teilnekrosen der Kiefer führen (Zilkens, Da Castel Sebba, zit. n. Borchers). Auch bei progressiver Paralyse sind Kiefernekrosen beobachtet worden (Williger, Schröder, zit. n. Borchers).

Die bei Rotz, Lepra und Sklerom im Munde bestehenden Ulzerationen können leicht auf den Knochen übergreifen und führen so, und dann meist in der Mittellinie des harten Gaumens, zu Perforationen (Kümmel).

Pilzerkrankungen der Kieferknochen können ebenfalls schwere Knochenzerstörungen verursachen. Bei Aktinomykose ist (beim Menschen) meist eine umschriebene Kiefernekrose die Folge. Es kann aber auch der ganze Unterkiefer von Gelenk zu Gelenk zu Zerstörung anheimfallen (Fall Perdes, zit. n. Borchers). Ebenso können Sporotrichon- und Streptothrixinfektionen zu Kiefernekrosen mit Sequestrierung Veranlassung geben (Borchers).

Allgemeinintoxikationen gehen oft mit Entzündungserscheinungen in der Mundhöhle einher. Am bekanntesten sind die Veränderungen bei Quecksilbervergiftung. Ähnliche Bilder finden sich bei Intoxikationen mit Blei, Wismut, Arsen und Kupfer. In schweren Fällen können dabei die Ulzerationen auf den Kieferknochen übergreifen und Nekrosen hervorrufen. Zu den ausgeprägtesten Kiefernekrosen kommt es aber bei der Phosphorvergiftung, bei der Kiefertotalnekrosen gar nicht so selten sind. Es ist jedoch dabei hervorzuheben, daß ein Teil der Veränderungen durch sekundäre bakterielle Infektion bedingt ist. Hierher gehören ferner die von Lazarus beobachteten „Gumminekrosen", es sind dies Nekrosen an den Kieferknochen, die durch chronische Einwirkung von Schwefelkohlenstoff (bes. in Gummifabriken) bedingt werden.

Auch durch endogen im Stoffwechsel entstehenden Gifte können Nekrosen hervorgerufen werden. Die Urämie und der Diabetes mellitus, bei denen es zur Geschwürsbildung im Munde kommen kann, können so zu fortgeleiteten Kiefernekrosen führen (Albu, Landsberger). Hier ist auch die — ätiologisch oft mit einem Diabetes in Zusammenhang gebrachte — Alveolarpyorrhöe — Paradentose — zu nennen. Die eitrige Zahnfleischentzündung kann dabei eine eitrige Ostitis mit Einschmelzung der Alveolen und des Septums hervorrufen (Dependorf). Fleischmann hat dabei auch Sequesterbildung beobachtet. Nach Kaufmann können die bei Skorbut auftretenden, meist hämorrhagischen Zahnfleischentzündungen ebenfalls zu Kiefernekrosen führen.

Zum Schlusse komme ich nun zu den Kiefernekrosen, wie sie in einzelnen Fällen bei Blutkrankheiten beobachtet wurden.

In einem Falle von Agranulozytose sah Laband am harten Gaumen eine Schleimhautnekrose, die dann zu einer Osteomyelitis im Frontzahngebiet führte. Paschkis konnte bei einer bestehenden Agranulozytose nach Zahnextraktion eine Eiterung und Nekrose am Oberkiefer und dann nach stattgehabter Bluttransfusion eine vorübergehende Entfieberung und Reinigung der Nekrose beobachten.

Bei der Monozytenangina sind die dabei auftretenden gangränösen Prozesse gewöhnlich nur an den Tonsillen lokalisiert; doch sah Laband auch einige Fälle, wo sie an der Mundschleimhaut ihren Sitz hatten. In einem Falle entwickelte sich dabei im Gebiete einer solchen Schleimhautnekrose eine eitrige Ostitis, die zu einem Lockerwerden der Zähne und zur Abstoßung einiger kortikaler Sequester führte.

Während Knochenveränderungen bei der Leukämie in Form einer Osteosklerose nicht ungewöhnlich sind, ist über Knochennekrosen bei Leukämie im Schrifttum sehr wenig zu finden. Es ist bekannt, daß bei Leukämie schwere gangränöse Zerrfallsprozesse in der Mundhöhle auftreten können. Diese können gelegentlich sehr tiefgreifende sein und zur Freilegung des Periostes der Kieferknochen führen (Laband, Naegeli).

In einem Fall von Keßler entwickelt sich im Anschluß an leukämische Mundschleimhautveränderungen eine fortschreitende Entzündung und das Bild einer umschriebenen Osteomyelitis mit Lokkerwerden der Frontzähne und Nekrose des Alveolarfortsatzes,

Wie nach Zahnextraktionen bei Agranulozytose, so können auch nach Extraktionen bei Leukämie schwere Zerfallsprozesse entstehen, die auch die Kieferknochen mit betreffen. Bei einem von Grawitz angeführten Fall traten nach einer Zahnextraktion eine schwere Stomatitis und Kiefernekrose auf (zit. n. Bandow).

Bei den Fällen, in denen eine Entwicklung einer Leukämie nach Zahnextraktion angenommen wurde, dürfte es m. E. sich um Fehldeutungen handeln. Als Beispiel möchte ich besonders im Hinblick auf eine eigene am Ende dieser Arbeit mitgeteilte Krankengeschichte, in der ein ähnliches Zusammentreffen vorlag, den Fall von Hill anführen, bei dem angeblich im Anschluß an zwei Zahnextraktionen eine Leukämie entstanden war: Einem 68jährigen Mann wurden zwei untere Molaren gezogen; drei Tage später fühlte der Mann Frost und Fieber. Leucozyten 90 000, ihre Zahl stieg weiter auf 366 000 (fast 100% unreife einkernige Zellelemente). Unter Entwicklung einer allgemeinen Purpura, einer Anämie und Nekrose am Orte der Extraktion erfolgte nach neun Tagen der Tod. Pathol. anatomisch: akute myeloische Leukämie. W. Schultz bezweifelt aber, m. E. mit Recht, einen ursächlichen Zusammenhang zwischen der Zahnextraktion und der Leukämie;

es scheint uns viel wahrscheinlicher, daß die Beschwerden, welche zur Zahnextraktion führten, bereits Frühsymptome einer latenten Leukämie gewesen sind.

Im folgenden sei nun ein im Pathol. Institut der Universität Heidelberg zur Sektion gekommener Fall einer ausgeheilten Kiefernekrose bei lymphatischer Leukämie angeführt. Die folgenden Angaben sind ein kurzer Auszug einer Krankengeschichte der Ludolf Krehl-Klinik Heidelberg, deren Leiter, Herrn Prof. Stein, ich hierfür bestens danke.

Anamnese:

W. H., 51jähriger verh. Schlosser aus Heidelberg.

Als Kind Masern.

1900 Mittelohrentzündung rechts; 3malige Operation, dabei zuletzt Radikaloperation mit sich daran anschließender Lähmung der rechten Gesichtshälfte.

1907 und 1908 nochmalige Ohroperationen rechts.

1911 Krämpfe: „Es soll sich im Zusammenhang an diese Mittelohrerkrankungen eine Epilepsie entwickelt haben".

Invalidisierung.

1912 „Gehirnhautentzündung", die in Zusammenhang mit der Mittelohrerkrankung gebracht wird. Nach 8—10 Wochen wieder Wohlbefinden. Keine epileptischen Krämpfe mehr, diese haben vielmehr nach Angabe des Patienten Dämmerzuständen Platz gemacht.

1913 nach beschwerdefreier Zwischenzeit Rückfall: Unruhe und Dämmerzustände, jedoch gute Erholung in einem Sanatorium. 1918 wieder Rückfall.

1925 abermals sehr krank: Unruhe, Dämmerzustände. Invalidisierung (Pat. hatte 1912 die Rente freiwillig aufgegeben).

1929 Nesselsucht.

1929 in der Zahnklinik Heidelberg: Ausmeißelung von 7 links oben, dabei Eröffnung der Oberkieferhöhle. (Diesen Vorfall beschuldigt der Pat. in einer selbst geschriebenen Krankengeschichte als Ursprung seines Leidens, denn seit dieser Zeit habe seine Gesundheit merklich nachgelassen). Es blieb eine Fistel bestehen. Überweisung in die Ohrenklinik Heidelberg zwecks Operation; eine solche wurde indessen nicht ausgeführt, sondern eine Prothese verordnet, die Pat. auch etwa ein Jahr trug. Nach längerem Tragen derselben bekam er jedoch Schmerzen und er behalf sich ohne sie weiter. Die Fistel blieb weiter bestehen. Wiederholte Spülungen der Oberkieferhöhle. Pat. berichtet, daß er seit dieser Zeit an Bronchialkatarrh, an plötzlichen, kurzdauernden Fieberanfällen (Temp. bis 39,5), die dann unter Nachtschweißen wieder verschwanden, und an plötzlichen Schwin-

delanfällen leide, die besonders beim Bücken und Hochheben der Arme auftraten.

1931 bemerkte der Pat. angeblich erstmalig Drüsenschwellungen am rechten und linken Unterkieferwinkel, am Nacken, in den Leistenbeugen und in den Achselhöhlen. 1932 wurden die Drüsenschwellungen stärker (Behandlung in der Medizin. Poliklinik Heidelberg). Sie gingen jedoch nach kurzer Zeit wieder, jedoch nicht vollständig, zurück. Im selben Jahre wurde der Pat. dann doch am Kiefer operiert, trotzdem blieb eine Fistel bestehen. Auch im Anschluß an diese Operation soll er, nach seinen Angaben, plötzlich „in der linken Seite" Schmerzen und eine leichte „ärztlich festgestellte" Lähmung bekommen haben.

1933 Krämpfe in den Waden und in der großen Zehe und ein halbes Jahr später Abnahme der Muskelkraft, leichte Ermüdbarkeit, Gelenkschmerzen, besonders im Ellenbogen- und Kiefergelenk.

Am 23. 4. 34 suchte Pat. erneut die Poliklinik wegen Drüsenschwellungen und schlechten Allgemeinbefindens auf. Von hier wurde er jetzt mit der Vermutungsdiagnose Leukämie der Ludolf Krehl-Klinik überwiesen. (Blutbild: Leuk. 54000; Lymph. 93%, Eos. 3%, Seg. 1%, Myel. 3%).

Der damalige Befund war: „mittelgroßer Mann in ausreichenden Kräften und Ernährungszustand. Haut etwas blaß, trokken, atrophisch; Akne rosacea der Nase, Schleimhäute ausreichend durchblutet."

Drüsenschwellungen: am Unterkieferwinkel rechts und links an den seitlichen Teilen des Halses bis herab in die subklavikulare Grube, ferner in den beiderseitigen Achselhöhlen und Leistenbeugen.

Kopf: „am oberen Orbitalrand rechts geringe Verletzung und Ödem. Geringe Druck- und Klopfempfindlichkeit über der linken Oberkieferhöhle (Operationsstelle). Rechtsseitige Lähmung des N. VII. (Operationsfolge). Akne rosacea der Nase."

Mund: „Zähne teilweise ausgefallen, im übrigen schlecht gepflegt; am linken Oberkiefer Fistel.

Tonsillen: sehr groß und zerklüftet; Schleimhaut ausreichend durchblutet."

Abdomen: Milzvergrößerung.

26. 4. 34. Wassermann'sche- und Citochol-Reaktion negativ.

Während seines dreiwöchigen Aufenthaltes in der Med. Klinik wurden in acht Sitzungen die Drüsen bestrahlt, worauf eine Besserung des Befindens eintrat. Auch wurde ein Bandwurm von 3—4 m Länge abgetrieben.

16. 5. 34. Blutbild: Leuk. 9000, davon 66% Lymph.

Entlassung in die Zahnklinik zur Operation der Zahnfistel. Operation ohne Erfolg.

Am 24. 8. 34 wieder Einweisung in die Med. Klinik. Dem Krankenblatt entnehmen wir:

Pat. stand in der Zwischenzeit in ambulanter Behandlung der medizin. Poliklinik: Arsenkuren, Leberkuren, Bestrahlungen und zuletzt 5 Milzkuren. Wechselndes Allgemeinbefinden, meistens abgespannt und müde. Atemnot besonders beim Treppensteigen. Am 18. 8. 35 im Anschluß an eine Milzkur starke schmerzhafte Lymphdrüsenschwellungen, Schwellung und starke Rötung der Nase und der ganzen oberen linken Gesichtshälfte. Kopfschmerzen.

Befund:

Kopf: Schwellung und Verhärtung der Submentaldrüsen und beider Parotiden. In der linken Naso-labialfalte eine etwa zehnpfennigstückgroße schwarz-blau verfärbte, gegen die Umgebung durch einen stark geschwollenen, hochroten, heißen, sehr schmerzhaften Hof, abgegrenzte Hautpartie. Das linke Auge ist durch eine ödematöse Schwellung des Lides fast vollkommen verschlossen.

Nase: starke rhinophymartige Veränderung; Nasengänge gut durchgängig.

Mundhöhle: Zähne kariös; Zunge feucht, nicht belegt. An der linken Wangenschleimhaut kleine ulceröse Stellen. Tonsillen etwas groß, Rachen o. B.

Thorax und Abdomen: Anschwellung der beiderseitigen supraclaviculären und inguinalen Lymphknoten, Leber- und Milzschwellung. Erhöhte Klopfempfindlichkeit des Sternums.

Eine mikroskopische Untersuchung (Pathol. Institut Heidelberg) einer Probeexcision aus der Nasengegend ergab eine leukämische Infiltration eines Rhinophyms mit nekrotisierender Entzündung. Eine solche aus dem stark geschwollenen submentalen Lymphknoten ergab ebenfalls den Befund einer leukämischen Infiltration.

12. 9. 35 Entlassung. Blutbild: Leuk. 18 000, davon 91% Lymph.

Am 20. 6. 36 wurde Patient erneut der Med. Klinik überwiesen.

Vor 12 Tagen bekam Pat. plötzlich Schüttelfrost und Fieber. An folgenden Tagen starkes Anschwellen der Halslymphdrüsen, Nasenbluten, Auftreten eines fünfmarkstückgroßen blauen erhabenen Hautfleckens an der linken Ferse, Apetitlosigkeit, Schluckbeschwerden. Vor 3 Tagen äußerst übler Mundgeruch und „am rechten Oberkiefer vorne im Mund eine schwarze Verfärbung". Am rechten Zeigefinger eine gleiche fleckige Verfärbung wie am Fuß.

Befund:

Kopf: „am linken Auge Schwellung und blaue Verfärbung des Oberlides (Haematom). Gesicht im Ganzen etwas verschwollen, in der Gegend der Parotis Drüsenschwellung, am Hinterkopf mehrere kleinere Furunkel."

Mundhöhle: Patient kann wegen Schwellung der ganzen Mundschleimhaut den Mund schlecht öffnen und konnte nach seinen Angaben in den letzten Tagen vor der Wiederaufnahme nichts mehr essen. „Vorne innen am Oberkiefer, im Bereich der Schneidezähne nekrotisches Gewebe."

Im übrigen der Befund wie früher.

Blutbefund: Hb. 70%, Erythrozyten 3,3 Millionen, Leuk. 40 000 und zwar nur große und kleine Lymphozyten mit Lymphoplasten, keine Granulierten.

Krankheitsverlauf: Die ersten zehn Tage hatte der Kranke sehr unter den Munderscheinungen zu leiden, die starke Schmerzen verursachten und nur flüssige Kost, später Kost in Breiform als Nahrung zuließen. Auch hatte er in dieser Zeit noch septisches Fieber, „Nekrose des Oberkiefers" und gangränöse Entzündung im Bereich fast der ganzen Mundhöhle. Leukozytenzahl 60 000. Ende Juni 1936 beginnt dann die Nekrose am Oberkiefer sich langsam und teilweise abzustoßen. Die blauen Flecken an Ferse und Zeigefinger entwickelten sich zu Blasen, näßten und gingen gut zurück.

Am 9. 7. 36 zahnärztliche Behandlung in der Zahnklinik Heidelberg. Von dem behandelnden Zahnarzt Herrn Dr. R. war zu erfahren, daß sich damals der gangränöse Schleimhautprozeß im Bereich des ganzen Oberkiefers ausgebreitet und an der linken Oberkieferhälfte besonders im Bereich der Standorte der Prämolaren und Molaren auf den Knochen übergegriffen hatte, wo dann auch eine Anzahl kortikaler Sequester, darunter ein etwa 3 cm langer, entfernt wurden.

Behandlung: Pernaemylinjektionen, Röntgenbestrahlungen. Abgesehen von der Schmerzen im Oberkiefer merkliche Besserung des Befindens. Gewichtszunahme von 10 Pfund in 3 Wochen. Blutbild am 16. 7. 36: Hb. 65%, Erythroc. 3,2 Mill., Leuk. 23 000, davon 2% Stabkernige, 9% Segm., 86% Lymph. 3% Mon. Mitte Juli 1936 wieder Verschlechterung: Fieberanstieg, „Thrombophlebitis" am linken Bein mit ausgedehnter Infiltration in der linken Leistenbeuge und am linken Oberschenkel mit erysipelartigen Erscheinungen. Auf Incision Entleerung dünnflüssigen Eiters (Bakt. Untersuchung: Staphylococcus aureus). Temperaturrückgang.

Am 14. 8. 36 seitliche Röntgenaufnahme des Schädels (Dr. Dieker). „Im Ober- und Unterkiefer große Zahnlücken mit Atrophie

des Ober- und Unterkieferknochens. Besonders weitgehend ist diese Atrophie im vorderen Abschnitt des harten Gaumens und am oberen inneren Rand der Maxilla. Hier scheint auch eine größere Defektbildung im Oberkieferknochen vorzuliegen." Drei Tage später der Vermerk im Krankenblatt, daß die Nekrose am Oberkiefer soweit abgeheilt war, daß ein Eingriff nicht mehr angebracht erschien. Leukozytenzahl in dieser Zeit um 20 000. Pernaemylinjektionen dann nur noch alle 5 Tage.

Am 22. 8. 36 plötzlich Fieberanstieg auf 39° mit erneuter Infiltration am Oberschenkel. Leukozytenzahl 30 000. Nach Rotlichtbestrahlung geht die Infiltration gut zurück, sie konzentriert sich um die alte Absceßwunde, durch deren Wundkanal sich auch reichlich Eiter entleert.

Mitte September 1936 waren nach Bericht der Ohrenklinik Heidelberg die Prozesse an der Mundschleimhaut tadellos verheilt. Nochmalige Verschlechterung des Allgemeinbefindens Ende September 1936; Pernaemyl- und Cebion-Injektionen, dann wieder Besserung. Am 10. 10. 36 Entlassung zu ambulanter Weiterbehandlung der Med. Poliklinik.

Ende Dezember 1936 plötzliche Verschlimmerung. Fieber bis 40°, dabei äußerst heftige Kieferschmerzen und Schmerzen bei Druck auf die Knochen, Zyanose, oberflächliche Atmung. Am 2. 1. 37 Einlieferung in Med. Klinik, am 3. 1. 37 exitus letalis. Klin. Diagnose: lymphatische Leukämie, Grippepneumonie.

Zwecks eines besseren Überblickes sei eine ganz kurze Zusammenfassung der Krankengeschichte angeführt:

1929 Ausmeißelung des zweiten linken oberen Molaren. Dabei Eröffnung der Oberkieferhöhle, Auftreten einer Fistel, die sich trotz Operation nicht schloß, sondern bis zum Tode des Pat. bestehen blieb. Nach dieser Kieferoperation dauernd kränklich, Bronchialkatarrh, Fieberanfälle, Schwindelgefühl beim Bücken.

1931 erstmalig Lymphknotenschwellungen.

1934 Sicherung der Diagnose: lymphatische Leukämie (Behandlung mit Röntgenstrahlen, Arsen-, Leber- und Milzkuren, Cebion- und Pernaemylinjektionen).

1935 leukämische Infiltrate in der Nasengegend (Nase selbst von rhinophymartigem Aussehen).

1936 kleine „Kopffurunkel", Schüttelfrost, Fieber und leukämische Infiltrationen der Haut der Ferse, des Zeigefingers und der Schleimhaut des Oberkiefers. Nekrose der linken Oberkieferhälfte mit Abstoßung von Sequestern. Diese heilte noch vor dem Tode aus.

Januar 1937 exitus letalis.

Die am 4. 1. 37 im Pathol. Institut Heidelberg vorgenommene Obduktion (S. Nr. 6/37, Dr. Tesseraux) ergab:

Anatomische Diagnose: leukämische Lymphadenose: systematisierte Schwellung der Lymphknoten und des übrigen lymphatischen Gewebes, Milztumor (Gewicht 1650 g) mit fibrinöser Perisplenitis, leukämische Schwellung der Leber (Gewicht 3990 g) und der Nieren, rotes Knochenmark im linken Femur. Verschwielung des Unterhautzellgewebes und der angrenzenden Muskulatur in der linken Schenkelbeuge (frühere Incision wegen Eiterung nach klin. Angaben). Atrophie des Proc. alveolaris des Oberkiefers besonders links bei fast vollständigem Zahnmangel. Restzustand einer Nekrose der linken Oberkieferhälfte (Abb. 1). Disseminierte hämorrhagisch-eitrige bronchopneumonische Herde in sämtlichen Lungenlappen mit fibrinöser Begleitpleuritis. Verkalkung mehrerer mesenterieller Lymphknoten. Zustand nach alter Radikaloperation des rechten Ohres.

Aus dem Sektionsprotokoll sei der Befund an der Mundhöhle insbesondere die Beschreibung des der Leiche entnommenen Oberkiefers angeführt: der lymphatische Apparat des Rachenringes ist leukämisch infiltriert, die Gaumentonsillen sind dabei stark vergrößert, zerklüftet, zum Teil schwielig. Stark defektes Gebiß, nur der Caninus und der 2. Molar sind rechts vorhanden, ihre Wurzeln liegen durch Atrophie des Alveolarfortsatzes ungefähr 5—7 mm frei. Beide Zähne sind kariös, der Molar hat eine Amalgamfüllung. An der vorderen und linken Oberkieferhälfte findet sich ein über das bei Zahnverlust bekannte Maß hinausgehender, auf den eigentlichen Kieferknochen übergreifenden Schwund des Proc. alveol. Diese Atrophie stellt sich in Form einer vom rechten Caninus bis zum linken Tuber maxillare sich ausdehnenden Einbuchtung dar (s. Abb. 1). In der Gegend des 2. Molaren l. o. findet sich eine kleine flächenhafte narbige Vertiefung, an deren lateralen Rande man mit einer feinen Knopfsonde in die linke Kieferhöhle gelangt. Diese ist gegenüber rechts besonders flach. Am Boden der rechten Kieferhöhle befindet sich in der Gegend der mesio-buccalen Wurzel des 2. Molaren ein linsengroßes Granulom.

Das Oberkieferpräparat wurde nach Fixierung in 10%igem Formol in 5% Salpetersäure entkalkt und in Paraffin eingebettet. Es wurden Frontalschnitte vorwiegend an den Stellen, die in der Abbildung 1. durch die punktierten Linien AA und BB kenntlich gemacht sind, angefertigt und nach v. Gieson und mit Haematoxylin und Eosin gefärbt (s. Abb. 2 und 3).

Mikroskopischer Befund:

I. Schnittserie AA (s. Abb. 1 und 2).

Dichte lymphozytäre Infiltration in den Markräumen, in den tieferen Schichten der Mundschleimhaut und in der Schleimhaut des

linken Nasenganges. Die tieferen Schleimhautschichten des Gaumens sind teilweise bindegewebig verdichtet. In der seitlichen Wand des linken Nasenganges und am Boden der linken Oberkieferhöhle findet sich je ein Defekt im Knochen, welcher jeweils teilweise durch lymphozytär infiltriertes, zum Teil noch junges granulierendes Gewebe, z. T. durch ebenfalls fleckig lymphozytär durchsetztes, derbfaseriges Bindegewebe ersetzt ist. Der Defekt am Boden der Oberkieferhöhle ist in seinem hinteren Teil nischenförmig in den Proc. alveol. eingelassen, in seinem vorderen Teil vollständig (s. Abb. 3). Die linke Hälfte des knöchernen Anteils des harten Gaumens zeigt einen unregelmäßigen spongiösen Knochenaufbau.

II. Schnittserie BB (s. Abb. 1 und 3).

Am lingualen Rand der Reste des Proc. alveol. der linken Oberkieferhälfte findet sich im harten Gaumen der bereits oben angeführte Defekt des Oberkieferknochens, der durch derbfaseriges, fleckig-lymphozytär infiltriertes Bindegewebe ersetzt ist. In diesem Defekt finden sich kleine, mit einem flimmernden, geschichteten Zylinderepithel ausgekleidete Hohlräume (s. Abb. 4), sie stehen untereinander in Verbindung und zeigen außerdem, wie dies an Stufenschnitten ersichtlich ist, eine Kommunikation einerseits mit dem linken Nasengang, andererseits mit der Mundhöhle. An der Ausmündungsstelle in die Mundhöhle zeigt sich die Schleimhaut schwielig, das deckende Epithel ist hier ebenfalls ein geschichtetes flimmerndes Zylinderepithel (s. Abb. 4). Am Rand der Knochendefekte findet sich z. T. fibröses Mark in den Markräumen.

Zusammenfassung: Es handelt sich also um einen Restzustand einer Knochennekrose, die den Boden und die mediale Wand der linken Oberkieferhöhle betroffen hat. Der Defekt ist z. T. bindegewebig, unter Bildung einer offenen Kommunikation zwischen linken Nasengang und linker Oberkieferhöhle einerseits und zwischen linker Oberkieferhöhle und Mundhöhle andererseits ausgeheilt, wobei die Fistel nach der Mundhöhle von der Oberkieferhöhle aus epithelisiert ist. Daneben finden sich in wechselndem Grade lymphämische Infiltrierungen.

Wie ist nun die Kiefernekrose zu deuten?

Die Ausmeißelung des 2. linken oberen Molaren kann nicht allein verantwortlich gemacht werden, da sie bereits sieben Jahre zurückliegt. Ein locus minoris resistentiae stellte aber dieser Knochenbezirk zweifellos dar, denn nach der Ausmeißelung blieb dauernd eine Fistel bestehen. Das Vorliegen einer haematogenen Osteomyelitis ist wohl abzulehnen. Der Schüttelfrost könnte zwar durch einen Einbruch von Keimen aus den „Kopffurunkeln" in die Blutbahn erklärt werden, jedoch ist nicht unter Beweis gestellt, ob es

sich bei diesen „Furunkeln" tatsächlich um Furunkel gehandelt hat oder nicht vielmehr um leukämische Infiltrate. Fieberanstiege sind ja bei einer Leukämie nichts Ungewöhnliches. Auch die „blauen, erhabenen Flecke" an Ferse und Zeigefinger und die „schwarze Verfärbung am rechten Oberkiefer vorne im Mund" sind m. E. als leukämische Infiltrationen aufzufassen. Solche leukämischen Infiltrate im Munde des Patienten führten zu einer ulzerösen Stomatitis, die sich dann im Bereich des ganzen Oberkiefers ausbreitete. An der linken Oberkieferhälfte war diese ulzerierende Schleimhautaffektion besonders tiefgehend und griff hier, an der Stelle der früheren Ausmeißelung und der Fistel auf den Knochen über. Diese eitrige Ostitis führte durch Nekrose zur Sequesterbildung. Durch die Behandlung der Leukämie trat verhältnismäßig bald eine Ausheilung der Munderscheinungen und auch ein Rückgang der Veränderungen am Knochen ein.

Wir kommen somit zu dem Ergebnis, daß es sich im vorliegenden Falle um eine Kiefernekrose bei einer leukämischen Lymphadenose handelte. Die Kiefernekrose ist dabei als fortgeleitet bei einer nekrotisierenden Stomatitis aufzufassen. Der Fall reiht sich einem von Keßler mitgeteilten Fall an. Ein Zusammenhang der Leukämie mit der Zahnausmeißelung möchten wir auch in unserem Falle ablehnen.

Für die Anregung zu dieser Arbeit und die Überlassung der Präparate bin ich Herrn Dr. Tesseraux und für die Übernahme des Referates Herrn Prof. Dr. Schmincke, Pathol. Institut der Universität Heidelberg sehr zu Dank verpflichtet.

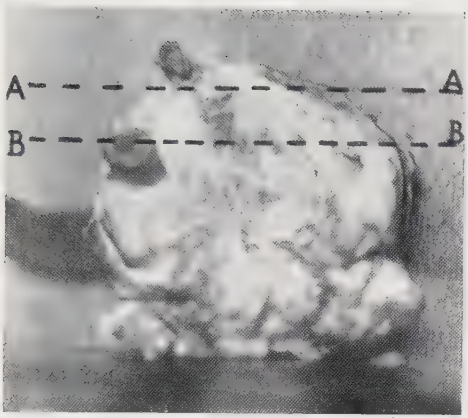

Abb. 1.

Abb. 2.

Schriftennachweis.

Albu: Zahn- und Mundkrankheiten in ihren Beziehungen zu Organ- und Allgemeinerkrankungen. Leipzig 1919.

Axhausen: Über die odontogenen akuten Entzündungsprozesse am Unterkiefer. Zahnärztl. Rdsch. 1933, H. 41, 42.

— Über Gaumenperforationen durch Gummisauger und ihre Behandlung. Dtsch. Zahn-, Mund- u. Kieferheilk. 1934/1.

Bandow: Die Mitbeteiligung der Mundhöhle an den haemorrhagischen Diathesen mit zwei eigenen Fällen. Inaug.-Diss. Heidelberg 1930.

Borchers: s. Perthes.

Contard: zit. nach Perthes u. Borchers.

Dependorf: zit. nach Perthes u. Borchers.

Erb: Gaumenperforation nach Benützung einer Zahnprothese mit Gummisauger. Dtsch. Ztschr. f. Chir. 1932/4, 5.

Finsterwalder: Akute Osteomyelitis im Oberkiefer. Zahnärztl. Rdsch. 1932/14.

Fleischmann: zit. nach Perthes u. Borchers.

Grawitz: zit. nach Bandow.

Herrmann: Gaumenperforationen durch Saugansätze von Zahnprothesen. Z. Laryng., Bd. 25 H. 3.

Hill: zit. nach Bandow.

Immenkamp: Ein Beitrag zur Frage der Gingivoektomie mittels chirurgischer Diathermie. Zahnärztl. Rdsch. 1931/51, 52.

Jüngling: zit. nach Perthes u. Borchers.

Kaufmann: Spezielle pathologische Anatomie. Lehrbuch, Bd. 1.

Keßler: Ein Fall von akuter Leukämie mit Exitus. Zahnärztl. Rdsch. 1932/31.

Kubik: Orbitalphlegmonen durch Osteomyelitis des Oberkiefers bei Säuglingen. Med. Klin. 1932/32.

Laband: Über die pathologilchen Veränderungen in der Mundhöhle bei Bluterkrankungen. Vjschr. Zahnheilk. 1931/3.

- Veränderungen des Blutbildes bei Kiefererkrankungen und Verletzungen. Zahnärztl. Rdsch. 1934/38.

Landsberger: Das Zahnorgan. Zahnärztl. Rdsch. 1933/25.

Lazarus: zit. nach Römer.

Mahlo: Ein Fall von sequestrierender Zahnkeimentzündung. Münch. Med. Woch. 1930/14.

Mayerhofer: zit. nach Preiswerk.

Meszaros: Die fokale Infektion vom Standpunkt res Chirurgen. Zahnärztl. Rdsch. 1935/1.

Methes: zit. nach Perthes u. Borchers.

Meyer: zit. nach Perthes u. Borchers.

Mikulicz u. Kümmel: Krankheiten des Mundes. Jena 1922.

Naegeli: Blutkrankheiten und Blutdiagnostik.
Pacaud u. Bergeret: Ostéomyelite du maxillaire inférieur avec fracture spontanée chez un hérédo-syphilitique. La Revue de Stomatologie. Jahrg. 32/10.
Partsch: zit. nach Perthes u. Borgers.
Paschkis: Agranulozytose. Dtsch. Med. Wschr. 1931/14.
Peckert: zit. nach Preiswerk.
Perthes u. Borchers: Verletzungen und Krankheiten der Kiefer. Neue Dtsch. Chirurgie. Bd. 53.
Preiswerk: Lehrbuch und Atlas der Zahnheilkunde. München 1919.
Reye: Über Agranulozytose. Fortschritte der Medizin 1932/12.
Römer: Die Pathologie der Zähne. Henke-Lubarsch: Handbuch der Speziellen Pathologischen Anatomie und Histologie. 4. Band, 2. Teil.
Ruppe u. Henolt: Skorbutähnliche Stomatitis als Folge akuter Leukämie. Med. Klin. 1932/28.
Ryffel: Unterkiefernekrosen als Röntgenschädigung, mit bes. Berücksichtigung der Prophylaxe und Therapie. Schweiz. Med. Wschr. 1935/15.
Schmidt: Über einen Mißerfolg bei der Diathermiebehandlung der Gangrän. Zahnärztl. Rdsch. 1931/23.
Schönbauer: Die Genese der Osteomyelitis des Kiefers. Wien. Klin. Wschr. 1936/31, 32.
Schultz: Sind Zusammenhänge zwischen körperlichen Traumen und der Entstehung der Leukämie bekannt? Med. Welt 1935/15.
Smelhaus: zit. nach Perthes u. Borchers.
Steinhardt: Pathologisch-anatomische Untersuchungen zur Heilung von Zahnextraktionswunden und ihre Komplikationen beim Menschen. Paradentium 1932/4.
Toprower: Umfangreiche Nekrose des Oberkiefers. Wien. Klin. Wschr. 1932/26.
Tritschler: Kritische Betrachtungen von Folgezuständen nach Zahnextraktionen. Dtsch. Zahnärztl. Wschr. 33. Jahrg. H. 24.
Waßmund: Über die odontogenen akuten Entzündungsprozesse am Unterkiefer. Z. Rdsch. 1933/48, 49.
— Zur Physiologie und Pathologie des Zahndurchbruches, mit bes. Berücksichtigung der Vorgänge am Weisheitszahn. Zahnärztl. Rdsch. 1934/7, 8.
Wolf u. Aurin: Chronische Agranulozytose mit akuten Schüben. Med. Welt 1934/11.
Wustrow: Osteomyelitis im Bereiche der Kiefer. Med. Welt 1932/44, 46.
Zimmer: Radium-Necrosis: its radiographic manifestations in jaws and teeth. Dental Cosmos 1932/11.

Lebenslauf.

Ich wurde am 7. April 1909 zu Ludwigshafen am Rhein als Sohn des Lokomotivführers Johann Löffler und seiner Ehefrau Maria, geb. Keller, geboren, besuchte ab 1915 die Volkshauptschule in Ludwigshafen und trat 1920 in die Oberrealschule Ludwigshafen über. In der Zeit des passiven Widerstandes 1923/24 war ich in der Realschule Speyer am Rhein, da meine Eltern ihrer Wohnung verwiesen waren. 1929 verließ ich dann die Oberrealschule Ludwigshafen mit dem Reifezeugnis, um mich dem Studium der Zahnmedizin an der Universität in Heidelberg (vom S.S. 1929 bis zum Ende des W.S. 1932/33) zu widmen. Am 18. Mai 1933 wurde ich zum Zahnarzt approbiert; als solcher bin ich seit 1. April 1934 in Harthausen (Pfalz) niedergelassen.